(AUS DER PATHOLOGISCH-ANATOMISCHEN ABTEILUNG DER KAISER-WILHELMS-AKADEMIE FÜR ÄRZTLICH-SOZIALES VERSORGUNGSWESEN BERLIN
[VORSTAND: REG.-MED.-RAT DR. W. KOCH])

PATHOLOGISCH-ANATOMISCHE BEITRÄGE ZUM VORHOFS- UND KAMMERBLOCK

INAUGURAL-DISSERTATION

ZUR ERLANGUNG

DER

MEDIZINISCHEN DOKTORWÜRDE

AN DER

FRIEDRICH-WILHELMS-UNIVERSITÄT

ZU BERLIN

BIBLIOTHEEK RIJKS UNIV. LEIDEN

VON

SIEGFRIED BESSER
APPROB. ARZT AUS WELBSLEBEN
OBERARZT A. D.

TAG DER PROMOTION: 7. AUGUST 1919

VERLAGSBUCHHANDLUNG JULIUS SPRINGER IN BERLIN. 1921

447

Gedruckt mit Genehmigung der Medizinischen Fakultät der Universität Berlin
Referent: Geh. Medizinalrat Prof. Dr. O. Lubarsch

(Veröffentlicht in
Virchows „Archiv für pathologische Anatomie und Physiologie", 231. Bd.)

Meinen lieben Eltern

in Dankbarkeit

Seitdem mit der Einführung des Saitengalvanometers und des verbesserten Sphygmographen die Unregelmäßigkeiten des Herzschlages einer feineren Analyse zugängig wurden und die Entdeckung der spezifischen Muskelsysteme durch His, Aschoff-Tawara, Keith und ihre ausführlicheren Beschreibungen (Fahr, Mönckeberg, Koch u. a.) die anatomischen Grundlagen für viele Arten von Arrhythmien ermöglichte, ist ein größeres kasuistisches anatomisches Material solcher Fälle zusammengetragen worden, die klinisch als Bradykardien oder als Überleitungsstörungen mit Bradykardien sich kundtaten. Trotzdem das Interesse für das solange unentdeckte, obwohl makroskopisch präparierbare Reizleitungssystem sich nach Aschoff-Tawaras Beschreibung gewaltig regte und die histologische Untersuchung desselben bei Überleitungsstörungen von vielen Seiten in Angriff genommen wurde, ist die Zahl der anatomisch erschöpfend beschriebenen Fälle, wie Mönckeberg ganz richtig bemerkt, doch noch eine verhältnismäßig kleine. So hat Lewis im Jahre 1912 ca. 50 Fälle, Bachmann im Jahre 1912 ca. 60 Fälle zusammengestellt, von denen jedoch ein großer Prozentsatz mikroskopisch nicht untersucht worden ist. Mönckeberg gibt aus dem Jahre 1916 eine Übersicht über seine eigenen, bisher 14 Fälle. Es kommt hinzu, daß in letzter Zeit die Angaben sich mehren, daß typische Fälle von Adams-Stokesscher Erkrankung beobachtet sein sollen, bei denen die mikroskopische Untersuchung keine Veränderungen am Reizleitungssystem erkennen ließen. Andererseits wurden wieder zufällig im Reizleitungssystem bzw. in den Schenkeln mehr oder weniger eingreifende Herde gefunden, ohne daß die klinischen Symptome damit korrespondierten. Ich glaube deshalb, daß erst noch eine große Zahl klinisch und anatomisch eingehend untersuchter Fälle nötig sein wird, um über die Frage der Dissoziation und Bradykardie des Herzens im

Zusammenhange mit dem spezifischen Muskelsystem Klarheit zu bekommen.

Die beiden im folgenden wiedergegebenen Fälle sollen dazu beitragen. Der eine davon ist klinisch über viele Jahre auf das Genaueste beobachtet und gibt eindeutige Verhältnisse, die sich in den Rahmen früherer Untersuchungen einfügen. Der zweite Fall stand nur kurze Zeit in einwandfreier klinischer Beobachtung und konnte aus äußeren Gründen leider nicht mit den modernsten technischen Hilfsmitteln analysiert werden. Trotzdem berechtigen m. E. der positive anatomische Befund mit besonderer Ätiologie und die positiven klinischen Angaben zu einer Veröffentlichung und Erörterung dieses Falles.

Fall 1. Herz 126. 48jähriger Mann.

Über diesen Fall ist klinisch schon mehrfach, von Rihl, Hering und zuletzt ausführlich von Fr. Pick auf dem Kongreß für innere Medizin 1913 berichtet worden. Der Liebenswürdigkeit von Herrn Professor Pick verdankt Herr Stabsarzt Koch, der mir dieses Thema zur Bearbeitung gab, die Überlassung des Herzens. Die klinischen Daten seien aus dem Pickschen Vortrag im folgenden kurz wiedergegeben.

Im Jahre 1892 war der damals 28 Jahre alte Mediziner 5 Tage wegen Muskel- und Gelenkrheumatismus bettlägerig. Nach Salicylsäure einen Tag außer Bett, bekam Patient unter neuerlichen Gelenkschmerzen plötzlich Ohnmachtsanfälle mit Zuckungen in den Masseteren und Verdrehungen der Bulbi nach oben und innen, sowie Erbrechen. Wiederholung dieser Anfälle zunächst in Zwischenräumen von etwa $^1/_4$ Stunde, sie dauerten 1—2 Minuten und waren mitunter auch noch von Krämpfen der Respirationsmuskeln begleitet. In der Zwischenzeit öfter Bewußtseinstrübung. Patient fühlte sich subjektiv ganz wohl. Herzdämpfung nicht verbreitert, an der Vorderfläche und über der Aorta systolisches schabendes Geräusch, diastolischer Ton. Puls ziemlich gespannt, beim Eintritt nur 24 Schläge in der Minute, Blutdruck 120 mm. In der nächsten Zeit remittierendes Fieber bis 39°, Leukocytose bis 34 000, starke Albuminurie, Purpura, später Lungeninfarkte. Die Ohnmachtsanfälle schwanden nach Bestehen durch ca. 4 Wochen allmählich. Radialpuls schwankte zuerst zwischen 16 und 42, Blutdruck zwischen 130 und 190. Im Laufe von 2 Monaten gingen alle diese Erscheinungen langsam zurück, der Puls stellte sich auf 30 bis 33 ein und blieb konstant. 1907 leichte Attacke von Gelenkrheumatismus mit geringem Ikterus. 1910 starke Influenzabronchitis mit zeitweise blutigem Sputum, im reichlichen Harn 3—4‰ Eiweiß, Anfälle von Atemnot wurden durch Theobromin behoben. Nach einigen Wochen trat ein Anfall ein, bestehend in tonisch-klonischen Krämpfen aller Extremitäten und der Augenmuskeln. Danach Bewußtseinstrübung durch 2—3 Tage mit mehrfacher Wiederholung der Anfälle von 2—5 Minuten Dauer, blutiger Schaum vor dem Munde. Im spärlichen Harn viel Eiweiß und Zylinder. Nach einem Monat Erholung keine Anfälle mehr, Atemnot und Albuminurie geschwunden. Bis Frühjahr 1912 gelegentlich asthmatische Zustände, die sich nunmehr steigerten. Eine hinzutretende Occipitalneuralgie führte zu Schlaflosigkeit, Kräfteverfall. Im Harn bis 2‰ Eiweiß, keine Stauungen, keine Lebervergrößerung, am Herzen keine Geräusche. Der Tod erfolgte im Dezember 1912 unter zunehmenden Schwächeerscheinungen.

Das Interessanteste und bisher wohl einzig Dastehende an diesem Fall ist die Tatsache, daß sich die ersten Erscheinungen völliger Dissoziation mit epileptiformen Anfällen und einer Bradykardie von ca. 30 Radialpulsen 20 Jahre vor dem Tode des Patienten im Anschluß an einen akuten Gelenkrheumatismus eingestellt haben und daß die Bradykardie dauernd unverändert geblieben ist. Die anfangs sehr zahreichen Anfälle verschwanden und haben sich erst nach 18 Jahren für kürzere Zeit wieder eingestellt. Auf die Herzerkrankung deuteten nur zeitweilige Anfälle von Atemnot und die konstante Bradykardie hin. Patient war vollkommen arbeitsfähig. Genauere Untersuchungen in den dazwischen liegenden, ohne besondere Herzstörungen verlaufenden Jahren, durch Hering, Rihl und Pick ließen die Bradykardie von ca. 30 Radialpulsen bei 70—80 Vorhofskontraktionen unverändert erkennen. Der Tod erfolgte unter dem Bilde zunehmender Herzschwäche und stärkerer Atemnot. Die Todesursache glaubt Pick zum mindesten zu einem großen Teil auf die bestehende Nierenerkrankung und weniger auf die Zerstörung des Reizleitungssystems zurückführen zu müssen.

Anatomische Beschreibung: Herz von 600 g Gewicht. In Formol gehärtet. Länge des Herzens von der Umschlagstelle des Perikards an der Vena cava sup. bis zum Sulcus coronarius = 6 cm, bis zur Spitze = 16, 5 cm. Größter Seitendurchmesser an der Basis = 11 cm. Das Herz hat eine sackförmige Gestalt; die Ventrikel sind im Verhältnis zu den Vorhöfen sehr groß. Das subepikardiale Fett, besonders am rechten Ventrikel, ist stark entwickelt, das Perikard an vielen Stellen undurchsichtig, am rechten Vorhof flächenhaft verdickt. Die oberflächlichen subepikardialen Venen sind prall gefüllt, prominierend. Die Spitze des Herzens ist abgerundet, beträchtlich verbreitert. Sie wird ausschließlich vom linken Ventrikel gebildet. Das Herz ist beiderseits durch Kantenschnitte vom Vorhof bis zur Spitze eröffnet.

Die diffuse, weißgraue Verdickung des Perikards am rechten Vorhof ist am stärksten im Bereiche des Sulcus des Cavatrichters und des benachbarten trabekulären Teiles. Vereinzelte kleine Zottenbildungen. Der rechte Vorhof ist nicht wesentlich erweitert, enthält keine Thromben. Die Vena cava sup. zeigt starke Muskelringe, besonders an der Außenwand. An der Umschlagstelle des Perikards an der Cava sup. perikarditische Strangbildung. Die Muskulatur des Vorhofs ist sehr kräftig, verdickt. Besonders plastisch heben sich die Taenia terminalis, welche auf dem Durchschnitt bis zu 7 mm mißt, und die vordere und untere muskuläre Umrandung des Foramen ovale hervor. Letzteres ist geschlossen. Valvula Eustachii nicht besonders stark entwickelt, aber anscheinend in ihrem in den Sinusstreifen auslaufenden Teile muskulös. Valvula Thebesii klein. Coronarvenenmündung ohne Besonderheiten. Pars membranacea sieht auffallend groß aus (ca. 1,6 : 1,8 cm).

Tricuspidalsegel und Sehnenfäden zart; ohne Besonderheiten. Rechter Ventrikel entsprechend der gesamten Herzgröße ebenfalls groß, nicht erweitert. Muskulatur von braunroter Farbe, verdickt, bis zu 6 mm messend (ohne Trabekel). Keine Fettinfiltration. Das Endokard zeigt stellenweise, wie auch im rechten Vorhof, weißliche Verfärbung, ist im übrigen, wie auch die Intima der Pulmonalis, blutig imbibiert. Pulmonalisausflußbahn besonders kräftig entwickelt. Klappen der Pulmonalis zart. Weite der aufgeschnittenen Pulmonalis = 7 cm. Intima zeigt stellenweise gelbliche, etwas erhabene Flecken.

Auch der linke Vorhof nicht wesentlich erweitert, ohne Thromben. Linkes Herzohr kommuniziert breit mit dem Vorhof. Wandung des linken Vorhofes sehr muskulös (5 mm). Endokard grauweißlich, verdickt.

Die Mitralklappen zeigen grauweiße fleckförmige Verdickungen. Sehnenfäden zart. Am Schließungsrand des lateralen Segels vereinzelte flache harte, rötlich gefärbte kleine Höcker. Unterhalb des medialen Mitralsegels und des Aortenostiums ist das Ventrikelseptum grauweiß verfärbt. Diese verfärbte Partie zeigt unten links einen verhältnismäßig scharfen Rand; nach der Mitte zu ist die Begrenzung unscharf. Hier liegt, mit dem oberen Rande das Aortenostium erreichend, ein bohnengroßer, dunkelroter, an der Wand festhaftender, thrombusähnlicher Blutpfropf. In der Mitte dieser, etwa 1,75 : 3,0 cm messenden verfärbten, derb sich anfühlenden Partie liegt eine flache dunkler gefärbte Delle. Die Delle entspricht ungefähr dem oberen Rande des Ventrikelseptums. Die obere Hälfte des fraglichen Bezirkes wird, wie bei durchfallendem Lichte zu sehen ist, mit von der Pars membranacea gebildet. Die Farbunterschiede sind wegen der postmortalen blutigen Imbibition des ganzen Ventrikelendokards nicht besonders deutlich. Aus der schwieligen Partie führen die den Ausbreitungen des linken Schenkels entsprechenden Muskelleisten heraus zu den Papillarmuskeln.

Der linke Ventrikel ist kugelig dilatiert (Lichtweite vom Ventrikelseptum zur lateralen Wand = 6 cm). Das Septum ist nach rechts vorgebuchtet. An der septalen Wand sowie an der Hinterwand in der Spitze liegen zwischen den Trabekeln festhaftende Thromben. Der hintere Papillarmuskel ist breit und gelblich gefleckt, besonders auf dem Durchschnitt. Der vordere Papillarmuskel zeigt ähnliche, etwas geringere Veränderungen. Diese gelben Flecken sind ziemlich groß, landkartenähnlich und von speckigem Aussehen. Die Wandstärke des linken Ventrikels beträgt bis zu 12 mm. Der Grundton der Muskelfarbe ist bräunlich. Auf dem Flachschnitt sieht man aber ebenfalls gelbliche Flecken. Die Haupterweiterung des linken Ventrikels betrifft die Aorten-

ausflußbahn. Die Aortenklappen sind etwas verdickt, sonst ohne Besonderheiten. Beide Coronararterien an ihren Mündungen durchgängig, im weiteren Verlaufe weit, bis in die feinsten Verzweigungen mit gelben Flecken und zum Teil härteren Plättchen übersät. Eine Lumenverstopfung ist nicht zu finden.

Die Aorta ist ebenfalls mit gelben, teils sklerotischen Platten dicht bedeckt; die meisten Flecken sind beetartig erhaben und rundlich. Dazwischen narbig aussehende Partien. Breite der Aorta = 6 cm.

Die mikroskopische Untersuchung erstreckte sich auf den Sinusknoten, das Reizleitungssystem (Aschoff-Tawarascher Knoten, Stamm und Schenkel bis fast zur Hälfte der Ventrikel), Triebmuskulatur des Herzens und große Schlagadern.

Das Reizleitungssystem wurde in zwei Blöcken untersucht, mit Rücksicht auf die starke Schwielenbildung mit Schnitten von 20 μ Dicke, jeder fünfte Schnitt wurde aufgehoben. Die Gesamtzahl der Schnitte betrug ca. 2500.

Was zunächst die Triebmuskulatur des Herzens anbetrifft, so zeigt dieselbe sich überall als gewaltig entwickelt, in den einzelnen Muskelbündeln eher als hypertrophisch zu bezeichnen. Im rechten Ventrikel ist an den untersuchten Stellen eine gewisse, aber nicht sehr hochgradige Fettdurchwachsung, keine fettige Degeneration zu erkennen. Das intermuskuläre Bindegewebe zeigt stellenweise breite Septen und vereinzelte Stellen mit Bindegewebsvermehrung, die wohl als kleine Schwielen anzusprechen sind. Im ganzen ist die Muskulatur des rechten Ventrikels jedoch gut erhalten.

Dagegen zeigt das Septum ventriculorum in seinen mittleren Abschnitten ausgesprochene Schwielenbildung. Die Schwielen sind kleinfleckig, diffus, fließen aber an einzelnen Stellen zu größeren Schwielen zusammen. An den besonders kräftigen Gefäßen des Septums fällt nur die starke Muskelwandung der Arterien auf. Dagegen sieht man keine stärkeren atherosklerotischen Veränderungen. Auch perivasculäre Zellinfiltrate fehlen hier sowohl wie bei den Schwielen.

Dagegen zeigen die Papillarmuskeln, so besonders im linken Ventrikel, neben diffuser kleinfleckiger Schwielenbildung ebenfalls größere Schwielenherde und an den Gefäßen unregelmäßige Intimasklerose. In einem größeren, in der Richtung auf eine ausgedehntere Schwiele hinziehenden Gefäße sieht man einen völligen Verschluß desselben durch einen in Organisation begriffenen Thrombus. Das gleiche ist in kleineren, anscheinend zu ebendemselben Gefäßgebiet gehörenden Arterien zu erkennen.

Im Spitzenteil des linken Ventrikels sieht man im Maschenwerk der Trabecularis einen ausgedehnten geschichteten Thrombus, der in den der Wandung zunächst gelegenen Abschnitten weitgehend organisiert

ist, in den dem Lumen zugekehrten Abschnitten dagegen noch keine Organisation aufweist.

Der Sinusknoten zeigt nicht nur keine regressiven Veränderungen, sondern ist eher als besonders kräftig entwickelt anzusprechen. Seine Hauptarterie zeigt eine auffallende Dickwandigkeit der Muskelschicht, die an einzelnen Stellen zu förmlichen Knotenbildungen in der Media geführt hat. Das Bindegewebe des Sinusknotens ist sehr in die Augen fallend, doch ist nicht von einer eigentlichen Sklerose zu sprechen, da die Muskelfasern in ihm sehr gut erhalten sind.

Die übrige Vorhofsmuskulatur ist als hypertrophisch anzusprechen. Außerdem fällt die gleichmäßige Verdickung des Endokards an der Übergangsstelle von der Taenia terminalis in den Cavatrichter auf und die gewaltige Ausbildung sowohl der glatten Muskulatur, wie die Zunahme der elastischen Elemente im Endokard bzw. der Intima, als auch die ganz besonders starke Hypertrophie der quergestreiften Cavatrichtermuskulatur.

An der Aorta atherosklerotische Intimaprozesse und feinere Kalkeinlagerungen in der Media. Letztere zeigt aber keine Narbenbildung, keine Unterbrechung der elastischen Schichten.

Von den Schnitten des Reizleitungssystems seien im folgenden einige besonders typische kurz näher beschrieben. Da die histologischen Abgrenzungen des Systems nach hinten, gegen den Knoten zu, schwer durchzuführen sind, soll mit den vorderen Schnitten, die den rechten Schenkel vorwiegend betreffen, begonnen werden.

Schnitt 1815. In der Ventrikelscheidewand sieht man ca. $^1/_2$ cm unterhalb der Spitze an der rechten Seite, noch durch eine dickere Muskellage gewöhnlicher Herzmuskulatur vom Endokard getrennt, ein längliches Muskelbündel herunterziehen, welches sich zwar kaum von der übrigen Herzmuskulatur unterscheidet, welches aber bindegewebig abgeschieidet ist und mehrere Venen in sich führt. Das Bündel hat die Richtung auf den Ansatzpunkt eines Sehnenfadens am Endokard. Die benachbarte äußere Septummuskulatur zeigt dichtstehende kleine Schwielen, die aber das Bündel unberührt lassen.

Schnitt 1665. Das erwähnte Bündel ist nach oben gerückt in die Nähe der sehnigen Spitze des Ventrikelseptums. Es unterscheidet sich histologisch von der übrigen Muskulatur durch lockereren Bau und durch breitere hellere, plasmareichere Fasern, ferner durch besondere, mehr längs gestellte Faserrichtung gegenüber den umgebenden, mehr quergetroffenen Fasern gewöhnlicher Herzmuskulatur. Eine große Vene verläuft in dem Bündel. Die linke Ventrikelscheidewandseite ist in dem Schnitt nicht enthalten.

Schnitt 1635. Das Bündel hat ziemlich die Kuppe der Scheidewand erreicht, auf welcher es deckelartig ruht, einen dickeren Fortsatz nach rechts in die Muskulatur hineinschiebend. Nach links zieht ein dünnerer Fortsatz über die Kuppe fort, der in sehr feinen, wie zusammengedrückt aussehenden Muskelfasern endet. Diese Muskelfasern liegen zwischen der sehnigen Kuppe des Septums und einem Sporn der Aortenwurzel.

Schnitt 1585. Auf der Septumkuppe liegt das etwa dreieckige Stammbündel, welches mit einem plumpen Fortsatz rechts unten noch den Abgang des rechten Schenkels andeutet. Nach links hin findet sich schwielig verdicktes Endokard, vom Septum membranaceum abwärts die linke Seite der Scheidewand überziehend. Unter diesem Endokard verläuft in lockerer Hülle der linke Schenkel in schräg getroffenen, aufgesplitterten Fasern, die endokardwärts z. T. in derberes Bindegewebe schwieliger Natur eingebettet sind. Unmittelbar am Abgang des linken Schenkels ist derselbe auf ca. 3 mm völlig unterbrochen. Die Verbindung vom Stamm zum Schenkel wird nur durch lange, spinnwebenartige, feine Züge aufrecht erhalten, in denen man noch hier und da einen Kern und an einzelnen Stellen schlecht sich färbende Muskelfibrillen erkennen kann. Oberhalb des Stammes liegt im Septum membranaceum eine Fettgewebsinsel.

Schnitt 1555. Abb. 1. Der Fortsatz des Stammes zum rechten Schenkel hat aufgehört, der Stamm buckelt sich dreieckig gegen die Pars membranacea zu. Diese ist langezogen, sehr derb und breit, straffaserig. Vom Stamm nach links lassen sich dünne Fasern verfolgen, die am Abgang keine sicheren Muskelfibrillen aufweisen. Etwas weiter abwärts werden die Fibrillen deutlicher, die Muskelfasern sehen im ganzen aber noch wie gedrückt oder gezerrt aus und färben sich ungleichmäßig und schlecht. Etwa 5 mm unter der Pars membranacea beginnt eine sehr beträchtliche, bis zu 2 mm messende Endokardschwiele, von welcher aus Bindegewebe zwischen die abwärts führenden, im ganzen aber noch leidlich erhaltenen Fasern des linken Schenkels zieht.

Schnitt 1535. Der linke Schenkel zeigt dieselbe Rarefikation am Abgang wie in den vorhergehenden Schnitten. Man hat den Eindruck, daß es sich um eine Zerrungs- und Dehnungsunterbrechung handelt. Das Endokard über dieser Stelle ist zwar etwas verdickt, scheint aber nicht besonders auf den Schenkel gedrückt zu haben. Nach dieser Unterbrechungsstelle folgt ein kurzes Stück, in welchem die Schenkelfasern leidlich gut erhalten sind, und zwar bis zu der Stelle, wo die starke Endokardschwiele beginnt. Von hier ab sind die Schenkelfasern durch die Schwiele förmlich erdrückt, zum Teil in sie eingelagert und immer nur bruchstückweise zu verfolgen.

Schnitt 1510. Abb. 2. Am Abgang des linken Schenkels völlige Unterbrechung, an Stelle des Schenkels hyalines Bindegewebe, dann wieder ein kurzes Stück des Schenkels sichtbar, aber auch nur in Gestalt von schlecht sich färbenden, zerfaserten und geschädigt aussehenden Muskelfasern. Weiter abwärts unter der Schwiele verschwindet der Schenkel so gut wie ganz in dem schwieligen Bindegewebe. Etwa 1,5 cm unterhalb des Abganges, wo die Schwiele schwächer wird, treten wieder Bruchstücke von Fasern auf, die sehr breit und plasmareich, aber aus geordneten Verbänden gelöst sind.

Schnitt 1490. Abb. 3. Das Verhalten ähnlich wie vorher. Der Stamm schiebt sich nach oben stumpf vor. Die Pars membranacea ist sehr lang und verläuft S-förmig gekrümmt. Unterbrechung des linken Schenkels vollständig, einmal am Abgang durch Zerrung und zweitens unter der Schwiele durch Erdrücken.

Schnitt 1470. Die Pars membranacea wird ebenfalls mehr schwielig und färbt sich mit van Gieson dunkelbraun, besonders oberhalb des Bündels. Der Stamm des Bündels verschmälert sich und läuft mehr spitz nach oben zu aus. Die Muskelfasern werden schmal und spindelig. Es tritt auffallend viel Bindegewebe im Stamm hervor. Der Abgang des linken Schenkels zeigt einzelne längere, im ganzen aber sehr dünne Fasern. Die Endokardschwiele schiebt sich etwas höher hinauf nach der Pars membranacea zu. Unter ihr ist der Schenkel in ganzer Ausdehnung völlig unterbrochen.

Abb. 1.

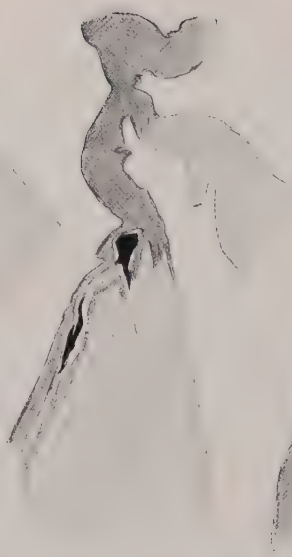

Abb. 2.

Abb. 3.

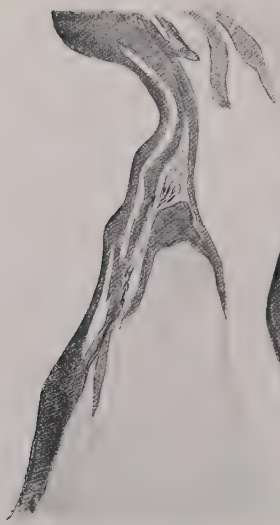

Abb. 4.

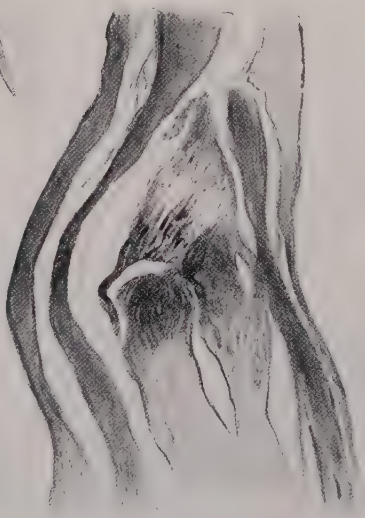

Abb. 5.

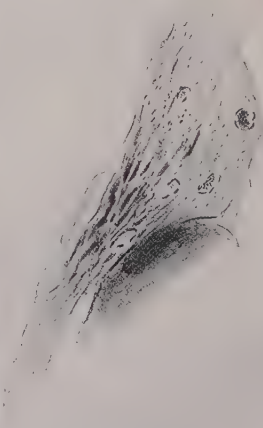

Abb. 6.

Herz 126. Schematische Wiedergabe: Bindegewebe dunkel, Herztriebmuskulatur hell, spezifische Muskelsysteme schwarz.

Abb. 1. (Schnitt 1555, Lupe 6 x). Endokardschwiele über dem linken Schenkel, welcher vom Stamm aus noch fortlaufend zu verfolgen ist. — *Abb. 2.* (Schnitt 1510, Lupe 6 x). Dehnungsunterbrechung des linken Schenkels am Abgang. — *Abb. 3.* (Schnitt 1490, Lupe 16 x). Zunehmende Schwielenbildung in der Pars membranacea und um den linken Schenkel. Mehrfache Unterbrechungen desselben. Schwielenbildung im Stamm. — *Abb. 4.* (Schnitt 1420, Lupe 12 x). Völliges Zugrundegehen des linken Schenkels. Fortschreitende schwielige Umwandlung des Stammes. Dehnung der Pars membranacea und Verlängerung derselben durch schwielige Umwandlung der Ventrikelscheidewandspitze. — *Abb. 5.* (Schnitt 1400, Lupe 60 x). Zunehmende Verödung des Stammes, welcher an der dreieckigen Form noch zu erkennen ist. — *Abb. 6* (Schnitt 1380, 80 fache Vergr.). Nur noch ganz vereinzelte Stammfasern und erweiterte Venen im Schwielengewebe des Stammbezirks.

Schnitt 1430. Abb. 4. Der Stamm ist als dreieckiger Gewebskomplex zu erkennen, in welchem jedoch höchstens noch die Hälfte muskulös ist. Die Spitze des Stammes, sowie seine rechte untere Ecke ist völlig hyalinisiert, mit der schwielig veränderten Ventrikelscheidewandspitze und der fast knorpeligen Pars membranacea verlötet. Der Rest der Stammuskelfasern färbt sich auffallend dunkel, die Muskelfasern sehen fast wie gekocht aus. Auch zwischen den Muskelfasern vermehrtes, kernarmes Bindegewebe, welches dieselben vielfach unterbricht. Unter der Schwiele völlige Unterbrechung des Schenkels. Einige Fragmente des linken Schenkels am unteren Ende der Schwiele.

Schnitt 1400. Abb. 5. Die Rückbildung des Stammes, der sich in der langausgezogenen Pars membranacea noch weiter nach oben gezogen hat, ist noch weiter fortgeschritten. In dem dreieckigen Gewebskomplex, der den Stamm umfaßt und der mit seiner Umgebung schwielig verwachsen ist, sind Muskelfasern nur noch undeutlich als solche zu differenzieren. Es besteht noch ein bindegewebiger Zug nach links unter die Endokardschwiele, vom linken Schenkel ist nichts mehr zu sehen.

Schnitt 1380. Abb. 6. In der langausgezogenen Pars membranacea ist unterhalb der Tricuspidalis noch ein dreieckiges Feld zu erkennen, welches dem Stamm entspricht. In diesem Feld, welches aus schwieligem Bindegewebe besteht, sind mehrere blutgefüllte Venen, einige kleine Rundzellenanhäufungen und zwei bis drei kurze Muskelfasertrümmer zu erkennen. Auch in den untersten Schnittenden ist nichts mehr vom linken Schenkel zu sehen.

In den folgenden Schnitten beherrscht die langausgezogene Pars membranacea das Bild. Die Endokardschwiele erstreckt sich bis über die Scheidewandspitze hinauf. Die Länge der Pars membranacea bis zur Aortenklappe beträgt im mikroskopischen Schnitt 1,5 cm. Die rechte Vorhofsmuskulatur schiebt sich als schmaler subendokardialer Saum gegen den Ansatz der Tricuspidalis zu, die etwa in der Mitte der Pars membranacea in diesen Schnitten entspringt. Vom Stamm ist nichts zu differenzieren.

Schnitt 1180. Die Verhältnisse sind ungefähr die gleichen geblieben. Der Stamm ist nicht zu erkennen. Die schwielige Umwandlung der Pars membranacea greift auch auf den rechten Vorhof über, dessen auf die Tricuspidalis zustrebende Muskelfasern durch zahlreiche kleine Schwielen unterbrochen sind.

Schnitt 955. Der Tricuspidalisansatz hat sich nach unten bis in Höhe der Scheidewandspitze verschoben. Die Vorhofsmuskulatur schiebt sich an der langausgezogenen Pars membranacea weit nach abwärts und zeigt stellenweise schwielige Umwandlung. An dem daneben liegenden fibrösen Gewebe des hinteren Abschnittes der Pars membranacea bzw. der Aorten-Mitraliswurzel sind die Muskelbündel an umschriebener Stelle als mehr wirres Geflecht angeordnet, sie sind aber nicht mit Sicherheit als Knotengewebe zu differenzieren.

In den folgenden Schnitten ein ähnlicher Befund, nur scheinen auf diesen Komplex unregelmäßig angeordneter Muskelfasern auch schwielige Prozesse übergegriffen zu haben.

Schnitt 760. Der Abgang der Mitralis wird deutlich. Das geflechtartige, verhältnismäßig nur kleine Muskelbündel an der Aortenwurzel zeigt mehrere Venen. Es schickt Ausläufer nach hinten und links, die welligen Verlauf haben. Nach der ganzen Beschaffenheit könnte man daran denken, den Muskelkomplex für den Vorhofsteil des Aschoff-Tawaraschen Knotens zu halten. Der Kammerteil kommt jedenfalls nur noch wenig in Frage.

Im Schnitt 645 ist das geflechtartige Muskelbündel wieder etwas deutlicher und zeigt, wie auch in den folgenden Schnitten, eine größere kräftige Arterie. Doch hat man überall nicht mehr das Bild, wie es sonst der Kammerteil des Knotens zu bieten pflegt.

Schnitt 480. Ein besonders kräftiger Arterienast in unmittelbarer Nachbarschaft dieser fraglichen Knotenreste zeigt auffallende Verengerung und exzentrische Lagerung seines Lumens. Der Ast zieht in den folgenden Schnitten noch näher an das erwähnte Muskelgeflecht heran. Es fällt auf, daß die das exzentrisch gelegene Lumen umziehenden Gewebsfasern sich nach van Gieson rot färben. Im Elasticapräparat (Schnitt 400) sieht man halbmondförmige Verbreiterung der Intima. Ein kleinerer, anscheinend dazugehöriger Ast in dem erwähnten Muskelgebiet zeigt ähnliche Veränderungen.

In den folgenden Schnitten verschwinden die geflechtartigen Muskelbündel immer mehr. Die Arterie, mit zahlreichen weitgefüllten Venen in der Nachbarschaft, ist noch weiter mit ihrer starken Lumenverengerung zu verfolgen.

Schnitt 320. In der Nähe des Restes der geflechtartigen Muskelfasern, zum Teil in ihn hineindringend, findet sich eine frische interstitielle Blutung, die in den folgenden Schnitten sich etwas mehr ausbreitet und sich noch etwas weiter in das Muskelgewebe hineinschiebt. Die Blutung scheint aus ziemlich prall gefüllten Venen erfolgt zu sein, die hier besonders reichlich neben den schon erwähnten Arterienästen zu finden sind. Die Blutung liegt hart am Ansatz der Mitralis, so daß man den Eindruck hat, als wenn es sich um eine frische traumatische, vielleicht agonale Blutung handelt, die mit der Klappenarbeit der Mitralis in direkten Zusammenhang zu bringen wäre. In den folgenden Schnitten (220) ist die Blutung noch sehr deutlich. Von den geflechtartigen Muskelfasern ist nichts mehr zu sehen.

Zusammenfassend kann über den makroskopischen und mikroskopischen Befund folgendes gesagt werden. Das Herz ist im ganzen vergrößert. Die Vergrößerung ist im wesentlichen bedingt durch kugelige Dilatation des linken Ventrikels. Der rechte Ventrikel zeigt keine eigentliche Dilatation, sondern nur eine gewisse Mitbeteiligung mit dem linken. Dasselbe ist von den Vorhöfen zu sagen. Dagegen besteht eine Hypertrophie aller Herzwandungen, besonders auch des rechten Vorhofes. Dabei ist kein eigentlicher Klappenfehler, bis auf die geringen Residuen einer längst abgelaufenen Mitralendokarditis, vorhanden. Daß gleichzeitig eine chronische Nierenentzündung bestanden haben soll, wird hiermit im Zusammenhange erwähnt. Am Herzfell zeigen sich die Zeichen abgelaufener Perikarditis, besonders am rechten Vorhof. Im Innern des Herzens besteht schwielige Endokardverdickung in Höhe der Mitralissegel am oberen Rande des Ventrikelseptums und auch der Pars membranacea. Die letztere erscheint durch die schwielige Umwandlung der Ventrikelscheidewandspitze beträchtlich vergrößert und ist auch wohl funktionell stark in die Länge gezogen. Die Endokardschwiele scheint auf Wandendokarditis zurückzuführen zu sein, an ihr haftet noch ein Thrombus. Außerdem sind in dem Trabekelwerk des linken Ventrikels, besonders in der Spitze, die Zeichen abgelaufener Wandendokarditis mit alten organisierten und frischeren Thromben zu erkennen. Die Herzmuskulatur zeigt im Septum und in den linken Papillarmuskeln meist diffuse Schwielenbildung. Die Coronararterien sind durchgängig, zeigen aber sklerotische Prozesse. An der Aortenwandung sind keine Zeichen für Syphilis zu erkennen. Die Wandprozesse im Herzen sind daher größtenteils auf lokales Übergreifen durch die Wand-

endokarditis zu erklären. Die mehr diffuse, wenn im ganzen auch nur mäßig ausgebreitete Schwielenbildung spricht allerdings außerdem noch für entzündliche Entstehung auf dem Blutwege. Mikroskopisch zeigt sich, daß eine völlige Unterbrechung des Reizleitungssystems besteht. Der Hauptteil des Stammes und der Hauptteil des Aschoff-Tawaraschen Knotens sind überhaupt nicht mehr zu entdecken. Der rechte Schenkel, soweit untersucht, läßt sich ungefähr von seiner Austrittsstelle unter dem Endokard bis zur Teilungsstelle verfolgen. Er zeigt keine Veränderungen, obwohl die benachbarte, besonders subendokardiale Ventrikelscheidewandmuskulatur kleinere Schwielen aufweist. An der Ventrikelscheidewandspitze ruht in den vorderen Abschnitten des Herzens ein zunächst relativ gut erhaltenes Stück des Stammes des Reizleitungssystems, von welchem aus der linke Schenkel in seinen vordersten fächerartigen Ausbreitungen zu verfolgen ist. Der linke Schenkel zeigt aber schon hier unmittelbar an seinem Abgange vom Stamm schwere Schädigung der Muskelfasern, die allerdings nur wenige Millimeter betrifft. Weiter abwärts ist er besser erhalten, doch sind die dem Lumen zugekehrten Fasern schon durch das schwielig verdickte Endokard geschädigt, aufgesplittert. Weiter nach hinten zu wird der Befund am linken Schenkel sehr viel stärker. Am Abgange desselben sind die Muskelfibrillen so gut wie ganz verschwunden und nur durch spinnwebenartige Bindegewebszüge noch angedeutet. An dieser Stelle, direkt am Abgange, ist das Endokard zwar verdickt, scheint aber keinen Druck ausgeübt zu haben, sondern die Läsion des linken Schenkels ist eher auf Zerrung und Dehnung, auf ein Tiefertreten des Kammerseptums, auf Dehnung der Pars membranacea zurückzuführen, wie es Jarisch schon früher am linken Schenkel beschrieben hat. Unterhalb dieser Dehnungsstelle folgen wieder wenige Millimeter relativ gut erhaltener Schenkelfasern, an die sich in der Mitte und in der hinteren Hälfte der Kammerscheidewand wieder ein Abschnitt anschließt, in welchem der linke Schenkel durch eine mächtige Endokardschwiele völlig erdrückt ist. Unterhalb der Schwiele (ca. 1,5—2 cm vom Abgang) treten wieder deutlichere und besser erhaltene Schenkelfasern hervor.

Der Stamm des Reizleitungssystems ist nur in seinem untersten Abschnitt, und zwar vorn an der Vereinigungsstelle von rechtem und linkem Schenkel, relativ gut erhalten. Sowie er sich nach hinten in die Pars membranacea einzuschieben beginnt, greifen die schwieligen Prozesse, die in der Pars membranacea, an der linken Seite besonders, ebenfalls zu finden sind, auch auf ihn über. Der Stamm wird bindegewebsreicher. Die Muskelfasern sehen zuerst geschädigt und verkümmert aus, sie verschwinden dann, zunächst vorn rechts und hinten. Weiterhin tritt immer stärkere bindegewebige Umwandlung und schließlich völlige

schwielige Verödung auf, so daß der Stamm, noch ehe er die Mitte der Pars membranacea erreicht hat, völlig verschwunden ist. Es fehlt dann in den hinteren Abschnitten der ganze Bezirk, wo der Stamm die Pars membranacea durchläuft, sein Austritt aus derselben nach dem rechten Vorhof und schließlich auch der größte Teil des Aschoff-Tawaraschen Knotens. Von letzterem ist vielleicht ein nur spärlicher Rest, der den Vorhofsteil des Knotens und seine Ausläufer nach hinten umfassen würde, erhalten. Jedenfalls sieht man an dieser Stelle geflechtartige, mehr zierliche Muskelbündel an der Mitraliswurzel. Auch die typische Arterie ist in der Nachbarschaft zu sehen. Doch ist die Entscheidung, ob es sich wirklich um spezifische Muskelfasern handelt, nicht sicher möglich, da der Zusammenhang mit dem übrigen System fehlt und, wie jeder erfahrene Untersucher wird bestätigen können, für diese Endteile des Knotens eine sichere Bestimmung nur in fortlaufender Serie getroffen werden kann.

Bemerkenswert ist die endarteriitische Verdickung und Verengerung der Knotenarterie. Man hat den Eindruck, als wenn es sich dabei um eine entzündliche und vielleicht Widerstandssklerose, nicht um embolische Veränderungen handelt.

Die kleine, frische Blutung in der Nähe der Ursprungsstelle des Aschoff-Tawaraschen Knotens ist als vielleicht agonal entstandene anzusprechen. Da sie unmittelbar an der Mitraliswurzel sitzt, ist, wie schon hervorgehoben, die Entstehung durch starke unkoordinierte Klappentätigkeit der Mitralis, wahrscheinlich bei agonalen Herzbewegungen, noch am ehesten anzunehmen. Eine Begünstigung für Blutungen an dieser Stelle ist darin zu sehen, daß längs der schwielig veränderten Pars membranacea und in der Umgebung der Arteria septi fibrosi sich außerordentlich zahlreiche, zum Teil fast varikös erweiterte Venen finden.

Der Befund am Reizleitungssystem zusammengefaßt ist also folgender: Völlige Zerstörung des Aschoff-Tawaraschen Knotens und des Stammes bis fast zur Teilungsstelle. Dehnungsunterbrechung des linken Schenkels an seinem Abgange fast in allen Fasern. Schwielige Erdrückung des linken Schenkels in seinen mittleren und hinteren Abschnitten ca. 1 cm unterhalb des Abganges. Sinusknoten gut ausgebildet, ohne Veränderungen.

Die Entstehung des Prozesses ist aller Wahrscheinlichkeit nach so zu erklären, daß im Anschluß an eine Endokarditis der Mitralis sich eine Wandendokarditis in den oberen Abschnitten des Ventrikelseptums, fortkriechend auf die Pars membranacea, entwickelt hat, die gleichzeitig (embolisch?) sich an der Arteria septi fibrosi, welche den Knoten und den Stamm des Reizleitungssystems versorgt, geltend machte. Ob das schließliche Versagen des Herzens, welches 20 Jahre im atrio-

ventrikulären Rhythmus schlug, auf das Nierenleiden, welches zuletzt bestanden haben soll, zurückzuführen ist, kann aus dem Herzbefunde nicht mehr entnommen werden. Es ist aber nicht unwahrscheinlich, da sich außer den angegebenen Veränderungen keine frischen Prozesse, abgesehen von der kleinen, wohl agonalen Blutung an der Mitraliswurzel fanden, die eine andere Erklärung ermöglichten.

Der Fall muß für die Bewertung des Reizleitungssystems von prinzipieller Bedeutung sein, zeigt er doch, daß die durch die histologische Untersuchung sichergestellte und durch klinische Angaben im Zeitpunkt ihres Entstehens festgelegte weitgehende Unterbrechung des Atrioventrikularbündels durchaus keine lebensbedrohenden Folgen zeitigte, ja, daß das Herz so leistungsfähig blieb, daß der Kranke volle 20 Jahre hindurch ohne wesentliche Beeinträchtigung seinem nicht leichten Berufe nachgehen konnte. Damit ist bewiesen, daß für funktionelle Leistungsfähigkeit des Herzens einerseits die durch das System gewährleistete atrio-ventrikuläre Verbindung nicht unbedingt notwendig zu sein braucht, ferner scheint es gegen lebenswichtige Funktionen der im Reizleitungssystem vom Vorhof in die Kammer hineinziehenden Nervenfasern zu sprechen. Weiterhin zeigt es, daß das atrio-ventrikuläre Bündel nicht unbedingt in ganzer Ausdehnung vorhanden sein muß und daß die Ausschaltung eines größeren Teiles (hier des Anfangsstückes bis zu einem großen Teil des Hauptschenkels) ohne dauernde schwere Leistungsstörungen des Herzens vorliegen kann. Es scheint sich dadurch zu bestätigen, daß in dem Reizleitungssystem die Übertragung der Ursprungsreize sicher nicht die alleinige Funktion sein kann und daß wir in den spezifischen Muskelsystemen zu gleicher Zeit kardiomotorische Zentren zu sehen haben, die bei Störungen ihrer Korrelationen selbständig für sich mit eigenem Rhythmus weiterarbeiten und dann ebenso selbständig die ihnen zugehörigen Bezirke beherrschen. In unserem Falle ist das Kammerzentrum, welches sonst vom Aschoff-Tawaraschen Knoten ab gerechnet werden muß, nach Ausschaltung so großer Abschnitte, wie beschrieben, schon weit in die Ventrikel hinabgerückt. Ob damit die durchschnittlich sehr niedrige Schlagzahl der Kammern zu erklären ist, steht immer noch zur Diskussion.

Es fragt sich nur, wie man es beurteilen soll, daß trotz bestehender Inkoordination zwischen Vorhof und Kammern und trotz der verschieden häufigen Kontraktionen dieser Herzabschnitte, die zwischen 80 Vorhofsschlägen und 16 Kammerschlägen schwankten und durchschnittlich in einem Verhältnis von 70—80 : 30 standen, die Herzfüllung und Entleerung im allgemeinen doch eine genügende gewesen sein muß. Meines Erachtens könnte man es sich so erklären, daß für die Aufrechterhaltung der wesentlichsten Funktion des Herzens die Ventrikeltätigkeit die ausschlaggebende, die Vorhofstätigkeit demgegenüber untergeordnet ist.

Die anatomische Läsion, auf die Ventrikel selbst bezogen, war nur unbedeutend und brauchte keine Funktionsstörung im Gefolge zu haben, das kardiomotorische Zentrum für die Ventrikel war von den Schenkeln abwärts intakt, es stand allerdings nicht mehr unter der Führung des Sinusknotens, sondern schlug im eigenen sehr viel langsameren Rhythmus, der aber offenbar zur Regelung des Blutumlaufes ausreichte. Die sehr viel schnellere Schlagfolge der noch unter dem Einfluß des Sinusknotens stehenden Vorhöfe, von welcher man, zum mindesten im Verlaufe einer gewissen Zeit, eine allmählich zunehmende Störung der Herzfunktion bei der so andersartigen Schlagfolge der Kammern hätte erwarten müssen, da dieselbe auch zu Zeiten erfolgte, wo die Atrioventrikularklappen geschlossen waren, ist aber offenbar in ihrer Wirkung deshalb sehr viel geringer anzuschlagen, weil wir in der Tätigkeit der an und für sich nur schwachen Vorhofsmuskulatur weniger die Arbeitsleistung eines Triebpumpwerkes zu sehen haben, sondern die Vorhöfe mehr als ein Sammelreservoir ansehen müssen, dessen muskulöse Wandungen vorwiegend die Aufgabe haben, sich dem wechselnden Füllungszustande anzupassen. An dieser Auffassung braucht auch das Vorhandensein des relativ kräftigen Muskelzuges der Taenia terminalis im rechten Vorhof nichts zu ändern, da dieser Muskel nur oder hauptsächlich ein Schließmuskel für die einmündenden großen Venen, besonders für die Cava sup. ist.

Eine weitere Frage ist die, ob sich auf Grund des vorliegenden Falles überhaupt eine andere Bewertung der Erkrankungen der spezifischen Muskelsysteme ergibt, und zwar in dem Sinne, daß man ihre Bedeutung für das Herz wesentlich einschränken müßte. Meines Erachtens liegt dafür kein zwingender Grund vor. Veränderungen wie die jetzt beschriebenen sind lokalisiert und pflegen nur allmählich sich einzustellen, so daß sowohl große Abschnitte des Reizleitungssystems wohlerhalten bestehen bleiben, als auch das Herz Zeit behält, sich den veränderten Verhältnissen anzupassen. Deshalb müssen andere Erkrankungen der spezifischen Muskelsysteme, wie z. B. gleichmäßige, das ganze Reizleitungssystem betreffende fettige Degeneration, oder plötzlich einsetzende diffuse rheumatische Knötchenbildungen in demselben viel schwerere Folgen haben können. Dasselbe wird für den Sinusknoten gelten, der bei seiner geringen Ausdehnung leichter völliger Zerstörung oder Ausschaltung anheimfallen kann. Auch plötzliche doppelseitige Unterbrechungen des Reizleitungssystems, z. B. durch Verwundung, müssen ernstere Folgen zeitigen als etwa langsam wachsende Gummis oder Kalkherde, wie sie beim Adams-Stokesschen Symptomenkomplex in der Mehrzahl der Fälle beschrieben worden sind.

Fall 2. Herz 108. 35jährige Frau ohne besondere Familienanamnese. Das Herz verdankt Herr Stabsarzt Koch der Liebenswürdigkeit des Herrn Professors Dr. Dorendorf.

Die Patientin gab über frühere Erkrankungen an, daß sie vor 12 Jahren heftige Durchfälle bekommen habe, welche 7 Jahre angedauert und sie sehr heruntergebracht hätten. Dann allmähliche Besserung. Sonst sei sie nie ernstlich krank gewesen. Ein Halbjahr vor ihrem Tode will sie plötzlich Atemnot bekommen haben. Es sei bei ihr ein Herzfehler festgestellt worden. Die Atemnot blieb im wesentlichen bestehen und wurde in der letzten Zeit vor ihrer Aufnahme ins Krankenhaus (am 1. III. 1911) ziemlich hochgradig. Dabei soll Druckschmerz im Leibe bestanden haben und Erbrechen in den letzten Tagen, auch Ohrensausen und Schwindel.

Bei der Aufnahme ins Krankenhaus zeigte die Patientin keine besondere Cyanose oder Dyspnöe Sie hatte leichte Ödeme der unteren Extremitäten. Das rechte Bein war infolge von Venenthrombose stärker geschwollen. Die Lungen ließen leichte katarrhalische Geräusche hören. Das Herz war nach links verbreitert. Systolisches Geräusch an der Mitralis. Zweiter Pulmonalton verstärkt. Die Pulszahl betrug 30, der Puls war klein, leicht zu unterdrücken, regel- und gleichmäßig. Die Leber war etwas vergrößert, die Milz nicht zu tasten. Im Urin etwas Eiweiß, aber keine Formelemente.

Über den Krankheitsverlauf ist kurz zu sagen, daß die Temperaturen sich in den ersten acht Tagen zwischen 36,5 und 37,5 bewegten, in der 3. Woche einige Tage bis 38 stiegen und dann sich dauernd unter 37 hielten. Die Pulszahl war immer eine auffallend niedrige, sie betrug meistens zwischen 28 und 32 Schlägen. Auch bei der Auskultation des Herzens konnte stets die niedrige Pulszahl bestätigt werden, die im wesentlichen während der $3^1/_2$ monatigen Krankenhausbehandlung dieselbe blieb. Die niedrigste beobachtete Frequenz waren 25 Schläge pro Minute, die höchste Frequenz zur Zeit der Fieberperiode einmal 48—54 Schläge. Der Charakter des Pulses wechselte, meist war er irregulär und inäqual, zuweilen regelmäßig. Einmal hatte er mit Wechsel von je einem stärkeren und einem schwächeren Schlag fast Alternanscharakter. Über Herzschmerzen klagte die Patientin öfters und gab auch an, daß die Schmerzen in die linke Schulter und Arm ausstrahlten.

Allmählich stellten sich stärkere Lungenerscheinungen ein, die mit pleuritischen und bronchopneumonischen Symptomen einhergingen und trotz der geringen Fieberbewegungen auf Grund des Lymphocytenpunktates und Lungenspitzendämpfung schon klinisch als Miliartuberkulose gedeutet wurden, was sich bei der Obduktion bestätigte. Im ganzen wurden in der Klinik außerdem dreimal Anfälle von Bewußtlosigkeit mit epileptiformen Krämpfen und nachheriger völliger Amnesie beobachtet und zwar der erste Anfall am 21., der zweite am 25. Tage des Krankenhausaufenthaltes und der dritte am Todestage.

Mehrere Atropinversuche verliefen völlig negativ. In den letzten Tagen vor dem Tode stärkere Kurzatmigkeit, Schlafsucht, Cyanose und Blässe des Gesichtes, Erbrechen, Gelenkschmerzen. Der Tod erfolgte im Krampfanfall unter klonischen Zuckungen ziemlich plötzlich.

Leider war es aus äußeren Gründen nicht möglich, elektrokardiographische Aufnahmen zu machen. Das ist um so bedauerlicher, als die Röntgendurchleuchtung den so seltenen Befund ergab, daß Vorhöfe und Kammern annähernd gleichzeitig und in demselben langsamen Rhythmus von nur ca. 30 Schlägen pulsierten. Da bei der langsamen Schlagfolge diese Beobachtung mit ziemlicher Sicherheit gestellt werden konnte und Herr Professor Dorendorf, eben weil die Herzbewegung röntgenologisch besonders gut zu sehen war, diese eigens seinen Assistenten demonstrierte, ist es zu begrüßen, daß wenigstens einige Pulskurven (Venen- und Radialpuls) gewonnen werden konnten, die zwar auch nicht allen Anforderungen gerecht werden, zumal da die Zeitschreibung fehlt, die aber doch darlegen, daß die Beobachtung am Röntgenschirm sich insofern bestätigt, als die Pulskurven der Vene

dieselbe Schlagzahl wie die der Arterie zeigen. Soweit man die Kurve verwerten darf, scheint das A.-V.-Intervall nicht nur gleich Null, sondern schon negativ zu sein, da die Venenpulsation dem Fußpunkte der systolischen Arterienwelle um ein Weniges nachhinkt. (Abb. 7).

Von dem allgemeinen Sektionsbefund ist hervorzuheben, daß die Diagnose „ausgebreitete Miliartuberkulose" sich bestätigte. Der Vagus zeigte nichts Besonderes, er war vor allem nicht etwa in Drüsen oder mediastinische Schwielen eingebettet. Die übrigen Organe wiesen keine Besonderheiten auf, auch das Gehirn war ohne krankhaften Befund.

Anatomische Beschreibung: Länge des Herzens von der Umschlagstelle des Perikards an der Cava sup. bis zur Spitze gemessen = 12,0 cm, bis zur Kranzfurche = 6,0 cm. Größter Breitendurchmesser an der Basis (Herz etwas plattgedrückt) = 12,0 cm. Herz von kugeliger Gestalt. Breite abgerundete Spitze, die im wesentlichen vom rechten Ventrikel gebildet wird. Subperikardiales Fettgewebe, sehr reichlich

Abb. 7.

entwickelt, besonders im Bereiche der Kranzfurche und am vorderen und hinteren Längssulcus, ferner an der Arteria pulmonalis und zwischen rechtem und linkem Vorhof. An der Vorderfläche des rechten Ventrikels eine zehnpfennigstückgroße und vereinzelte kleinere perikarditische Zottenbildungen. Am rechten Vorhof diffuse perikarditische Zotten, besonders in der Nachbarschaft der Kranzfurche und der Vena cava inferior. Rechter Vorhof von mittlerer Weite. Tricuspidalostium für zwei Finger gut durchgängig. Muskelbalken des Vorhofes zierlich, nicht hypertrophisch. Wenckebachscher Muskelzug leicht angedeutet. Vena cava sup. auffallend muskulös. Taenia terminalis gut ausgebildet, aber nicht verdickt. Im Herzohr ganz flache, alte, wie Schwielen aussehende Thromben. Endokard des Vorhofs ohne Besonderheiten. Foramen ovale geschlossen. Valvula Eustachii bildet eine auffallend große häutige Klappe, desgleichen die Valvula Thebesii. Coronarvenentrichter o. B. Pars membranacea von dreieckiger Form, die Spitze gegen den Ansatz der Tricuspidalis gerichtet. Sie hat etwa Linsengröße und läßt an ihrem hinteren Rande einen punktförmigen schwarzen Fleck erkennen. Klappen und Sehnenfäden der Tricuspidalis zart. Rechter

Ventrikel erweitert, Papillarmuskel schlank und zierlich. Trabekel im Bereich der Spitze lang ausgezogen und dünn. Muskulatur mißt im Durchschnitt bis zu 8 mm. Die Farbe läßt sich an dem Spirituspräparat nicht mehr sicher feststellen. Sie ist im allgemeinen blaß gelblich. Keine Schwielenbildung. Conus pulmon. kräftig entwickelt. Klappen der Pulmonalis zart und schließfähig. Der linke Vorhof etwas erweitert; keine Thromben. Endokard mäßig verdickt. Muskulatur kräftig. Mitralisostium für zwei Finger durchgängig. Mitralisklappen im allgemeinen zart, desgleichen die Sehnenfäden. Am Schließungsrande der Klappen sieht man aber kleine, etwas prominierende, derbe, weißliche Verdickungen, besonders an dem hinteren Segel. Der linke Ventrikel ist nicht erweitert. Zwischen oberem und mittlerem Drittel der Kammerscheidewand entspringt ein falscher Sehnenfaden, der zum hinteren Papillarmuskel zieht. In der Nähe der Spitze zieht ein besonders starker Sehnenfaden quer durch das Lumen von der Scheidewand zum linksseitigen Ansatz des hinteren Papillarmuskels. Wandstärke des linken Ventrikels bis zu 15 mm messend. Endokard des linken Ventrikels stellenweise weißlich verdickt. Die Muskulatur läßt auf dem Durchschnitt außer vereinzelten kleinen weißlichen Flecken nichts Besonderes erkennen. Aortenausflußbahn zeigt verdicktes, weißliches Endokard. Aortenklappen zart und schlußfähig. Aorta 5 cm, nur ganz vereinzelte punktförmige weißliche Flecken zeigend. Coronararterien gut durchgängig, zeigen nirgends krankhafte Veränderungen. Im Bereiche des Reizleitungssystems (Knoten, Stamm, Teilungsstelle) makroskopisch kein abnormer Befund zu erheben.

Mikroskopisch wurde der Sinusknoten, das Reizleitungssystem (Aschoff-Tawarascher Knoten, Stamm und Schenkel), die Triebmuskulatur, Aorta und Lunge untersucht.

Das Reizleitungssystem wurde in zwei Blöcken untersucht, angefangen von der Gegend des Foramen ovale in Richtung auf die Pars membranacea. Jeder fünfte Schnitt wurde aufgehoben. Schnitt 95 bis 1800 15 μ, die übrigen 20 μ dick.

Die Gesamtzahl der Schnitte beträgt ca. 2000.

Im folgenden wird die Beschreibung einiger typischer mikroskopischer Schnitte wiedergegeben.

Schnitt 170. Schwielige Umwandlung der Scheidewandmuskulatur an der Spitze unmittelbar an der Mitraliswurzel. Hypertrophie der Muskulatur des linken Vorhofes. Auch weiter abwärts in der Kammerscheidewand größere unregelmäßig gestaltete Schwielenbildung.

Schnitt 180. Die Valvula Thebesii ist noch mitgetroffen. An ihrer Basis verläuft unter oberflächlichen Muskelbündeln des rechten Vorhofes ein dicker Nervenstrang. Spezifisches Gewebe noch nicht sicher zu erkennen.

Schnitt 360. Die verstreuten Schwielen im oberen Teil der Kammerscheidewand sind weiter zu beobachten. Die Gefäßwandungen sind sehr dick, die in den

Schwielen liegenden Venen teilweise von straffen Bindegewebszügen umgeben. In der Nähe des Coronarvenentrichters eine kräftige Arterie, die auf die Mitraliswurzel zuzieht. Die Schwielen in der Scheidewandspitze reichen bis an das Fettgewebe, welches die Kammer vom rechten Vorhof scheidet. In den Schwielen degenerierte Muskelfasern. Am Ansatz der Tricuspidalis eine kleine Anhäufung von Rundzellen.

Schnitt 400. Am zentralen Bindegewebskörper, am Ansatz der Mitralis ebenfalls Rundzellenansammlungen. Feine gleichartige Herdchen auch im daneben-liegenden Fettgewebe.

Schnitt 460. Im zentralen Bindegewebe am Ansatz der Mitralis treten zierliche geflechtartige Muskelfasern auf, die völlig abgescheidet sind. Das Bündel hat die Stärke eines kräftigen Nerven. Das Bündel ist sehr kernreich, durch Bindegewebe septiert und enthält anscheinend auch Rundzellen.

Schnitt 480. In der Nachbarschaft dieses Bündels in der Mitraliswurzel treten im Fettgewebe nach dem rechten Vorhof zu ähnliche zierliche Muskelfasern auf, die sich in Ausläufer aufsplittern, die in Richtung nach der Coronarvenenmündung ausstrahlen, und zwar dorthin, wo die vorerwähnte Arterie sich findet. In den unmittelbar an der Mitraliswurzel gelegenen Fasern Rundzelleninfiltrate.

Schnitt 530. Die außen an der Mitraliswurzel und innen isoliert liegenden Muskelfasern haben sich vereinigt unter Abspaltung von Teilen des fibrösen Gewebes. Das Muskelgewebe sendet noch teilweise unterbrochene Fasern in Richtung auf die Coronarvenenmündung, es schiebt sich mit einem schmalen Sporn längs des Septums in Richtung auf die Tricuspidalis.

Schnitt 550. Ausgesprochener Kammerknotencharakter von langgestreckter Form. Rundzellenanhäufungen in dem Übergangsbündel zur gewöhnlichen Vorhofmuskulatur. In der Ventrikelscheidewandspitze ebenfalls Lymphocytenansammlungen.

Schnitt 630. Der Knoten hat sich weiter nach unten geschoben und eine lange, schmale Form angenommen. Durch ihn hindurch zieht ein fibröser Strang des Septums. Die Fasern sind klein und zierlich, lang und schmal, etwas mehr parallelfaserig angeordnet. Er steht mit schmalem Ausläufer mit der Vorhofsmuskulatur in Verbindung, welche auf die Tricuspidalis einstrahlt.

Schnitt 650. Der Knoten steht an seinem hinteren Ende in fließendem Übergange zu der breiten Muskulatur des linken Vorhofes. Mehr diffuse Schwielenbildung etwas entfernt von der Endsehne in der Scheidewandspitze.

Schnitt 675. Knoten lang und schmal, bindegewebsreich, senkt sich mit seinem vorderen Ende in die Pars membranacea ein, mit seinem hinteren Ende steht er in Verbindung sowohl mit der Muskulatur des rechten wie des linken Vorhofes.

Schnitt 715. Der Knoten ist zur Hälfte in die Pars membranacea eingetreten. Die hinteren Verbindungen lösen sich.

Schnitt 725. Der Stamm, zum größten Teil in der Pars membranacea, enthält nicht sehr beträchtliche Lymphocytenansammlungen.

Schnitt 760. Stamm von typisch dreieckiger Form, isoliert in der Pars membranacea, stärker mit Lymphocyten infiltriert. Getrennt von ihm sieht man unter dem Endokard des linken Ventrikels Fasern des linken Schenkels in Bruchstücken mit typischen breiten, hellen Purkinjeschen Fasern.

Schnitt 780. Abgang des linken Schenkels. Gleich nach demselben eine Dehnungsschädigung der Fasern, die nur als schlecht sich färbende, kaum kernhaltige Muskelelemente an ihrer gelblichen Farbe (van Gieson) zu erkennen sind. Weiter abwärts typische Purkinjesche Fasern.

Schnitt 800. Stamm kräftig, von dreieckiger Form. Linker Schenkel nur am Abgange und dann erst wieder ziemlich viel weiter abwärts zu erkennen. In den

unteren Abschnitten treten Rundzellenansammlungen auf, die sowohl die Schenkelfasern wie vor allem die Lymphscheiden diffus durchsetzen.

Schnitte 805—840. Der Stamm reduziert sich, wird bindegewebsreicher. Linker Schenkel ziemlich fortlaufend zu verfolgen. Andeutungen des Abganges des rechten Schenkels.

Schnitt 860. Der Stamm ist völlig durchgetreten. Am gegenüberliegenden Tricuspidalansatz sehr starke Rundzelleninfiltration. Ca. 1 cm unterhalb des Abganges sieht man im linken Schenkel, dessen oberste Fasern auffallend bindegewebsreich sind, eine spindelige Auftreibung des Schenkels durch einen Rundzellenherd mit Fibroblasten, welcher die Schenkelfasern völlig trennt, fächerartig auseinander treibt und Bruchstücke von Schenkelfasern in sich einschließt. Im Zentrum des Knötchens liegt ein Kernkomplex, der an eine Riesenzelle erinnert, aber nicht ganz typisch ist.

In den folgenden Schnitten dasselbe Bild, nur findet sich oberhalb dieser Stelle noch eine zweite ähnliche, und die benachbarten Abschnitte zeigen diffuse Rundzelleninfiltrate. Die Triebmuskulatur des Herzens ist frei davon. Im übrigen ist der linke Schenkel fortlaufend zu verfolgen.

Schnitt 900. An der Stelle des knötchenförmigen Herdes sind die Muskelfasern auseinandergedrängt und zum Teil zu ganz schmalen Muskelbrücken umgewandelt.

In den folgenden Schnitten hört die eigentliche Knötchenform auf. Es besteht aber eine mehr diffuse, herdweise Infiltration der Schenkelfasern. Die Fasern werden stellenweise auffallend bindegewebsreich, besonders in den untersten Abschnitten der Präparate, wo man aber mit Abbiegen derselben rechnen muß.

Schnitt 980. Das obere Ende des rechten Schenkels bzw. das unterste Ende des Stammes schiebt sich nach rechts in die fibröse Spitze der Kammerscheidewand. 1 cm unterhalb der Pars membranacea findet sich wieder eine spindelige Auftreibung des linken Schenkels in Gestalt eines absceßartigen Knötchens, welches sich förmlich in die Fasern eingewühlt hat, dieselben auseinanderdrängt, komprimiert und unterbricht. (Abb. 8.) Das Knötchen ist zusammengesetzt aus Rundzellen vom Charakter der Lymphocyten, aus mehr blasigen hellen Zellen mit hellem Protoplasma und unregelmäßigen Fortsätzen vom Charakter der Epitheloidzellen, und in einem Pol des Knötchens findet sich eine deutliche Riesenzelle mit einem Konglomerat von ca. 30 Kernen in der Schnittfläche.

In den folgenden Schnitten sehen die obersten Schenkelabschnitte wieder gedehnt und gezerrt aus. Der linke Schenkel ist auch weiter abwärts vielfach unterbrochen, an seiner Stelle findet sich vermehrtes älteres Bindegewebe. Es sieht aber aus, als wenn es sich dabei zum Teil um Schräg- bzw. Flachschnitte handelt. Der rechte Schenkel beginnt gegen die Muskulatur vorzudringen.

Schnitt 1095. Der linke Schenkel hat aufgehört, der rechte Schenkel sitzt in der Muskulatur nahe der Ventrikelscheidewandspitze.

Schnitt 1125. Der rechte Schenkel tritt schnell nach rechts subendokardial unter den Fußpunkt eines Sehnenfadens der Tricuspidalis. Er zeigt keine Veränderungen.

Auf Stufenschnitten durch die unteren Herzabschnitte bis unterhalb der Papilarmuskelwurzel werden keine besonderen Veränderungen mehr gefunden.

Die Gegend des Sinusknotens wurde in zwei Blöcken mit Schnitten von 15 μ Dicke geschnitten und durchschnittlich jeder 10. Schnitt aufgehoben. Die Anzahl der Schnitte betrug ca. 2800.

Schnitt 160. Der Schnitt liegt nahe der oberen Herzohrkante, er zeigt reichlich subperikardiales Fettgewebe mit starker Venenentwicklung unter dem Epikard, kräftige Vorhofsmuskulatur um die Vene. In dem Trabekelwerk des Herzohrs

völlig organisierte alte Thromben. Dicht am Herzohrcavawinkel liegt eine frei ins Herzohrlumen vorspringende kräftige Arterie mit sehr dicker Intima. Im Fettgewebe der Venenwand liegt dicht am Übergang zum Herzohr organisiertes Fibrin mit einzelnen Rundzellenanhäufungen. Die Herzmuskulatur ist feinfleckig schwielig verändert. Die Muskelbündel färben sich im van Gieson präparat dabei zum Teil rötlich.

Schnitt 280. Die Arterie ist in den Sulcus des Cavatrichters gerückt. Sie ist in engster Umgebung von Bindegewebe umkleidet, welches aber keine spezifischen

Abb. 8. Herz 108. Färbung: Hämatoxilin-Eosin. Schnitt 980. Auftreibung und Zersplitterung des linken Schenkels des Reizleitungssystems durch retikulären Tuberkel.

Muskelelemente führt. Die quergestreifte Cavamuskulatur hat auffallend helle Fasern, sie ist nach dem Herzohr zu lückenhaft. In weiterer Umgebung der Arterie nur sehr reichlich Fettgewebe. Die Herzohrthromben deutlich. Auf dem Perikard im Herzohrcavawinkel aufgelagertes Fibrin in beginnender Organisation mit vielen Rundzellen. Nach der Intima zu ist der oberste Abschnitt der Taenia terminalis bis in dichter Nachbarschaft der Arterie schwielig verändert. Daneben organisiertes Fibrin mit Rundzelleninfiltraten im Fettgewebe des Herzohrcavawinkels.

Schnitt 390. Die typische Sinusknotenarterie liegt isoliert im Fettgewebe ohne die geringsten Spuren spezifischer Muskelelemente in ihrer Nachbarschaft. Ganglienzellenhaltige Nervenfasern führen unmittelbar an ihr vorbei. Ein Ast der Arterie schiebt sich ins Herzohr, auch dieser zeigt keine spezifischen Muskelfasern in seiner Umgebung. Die am Herzohrcavawinkel liegenden, von schwielig

verdicktem Bindegewebe umzogenen, quergetroffenen Muskelfasern sind zum Teil sehr plasmareich mit hellem zentralen Hof.

Schnitt 490. Die quergestreifte Herzmuskulatur an der Cava sup. oberhalb der Sinusknotenarterie ist sehr kräftig entwickelt. Neben ihr unter dem Endokard große Ganglienzellhaufen. Die Intima der Vena cava ist verdickt. Die Arterie liegt immer noch ohne sichere spezifische Muskelelemente ziemlich isoliert im Fettgewebe. Die organisierten Thromben des Herzohrs schieben sich bis an das Fettgewebe heran, welches an diesen Stellen reichlich organisiertes Fibrin aufweist. Letzteres auch wieder reichlich, mehr endokardialwärts, am oberen Rande der Taenia terminalis.

Schnitt 710 entspricht ungefähr einer Entfernung von 1,4 cm nach abwärts vom Herzohrcavawinkel. Die Sinusknotenarterie teilt sich hier in zwei fast gleichstarke Äste. Sie liegt typisch im Sulcus des Cavatrichters dicht am Muskelwall des Herzohrs. Ihre Umgebung besteht aus reinem Fettgewebe, der untere, vielleicht ein wenig schwächere Ast steht in Verbindung mit dem organisierten Fibrin am Herzohrrande. Nach dem Endokard zu verlaufen dickere Muskelbündel gewöhnlicher Vorhofsmuskulatur. Unterhalb dieser Bündel liegen die obersten Schichten der Taenia terminalis, diese sind von Ödem und in Organisation begriffenem Fibrin durchsetzt.

Schnitt 885. Man sieht einen besonders muskulösen Sinusknotenarterienast. Zwischen ihm und der endokardialwärts gelegenen, als hypertrophisch zu bezeichnenden Vorhofsmuskulatur treten vereinzelte zierlichere Muskelfasern im Bindegewebe der Arterie auf (also nach ca. 1,5 cm unterhalb des Herzohrcavawinkels). An diese Muskelelemente heran- bzw. zwischen sie hineinreichend zieht vom Herzohr aus ödematöses organisiertes Fibrin. Der wesentlichste Teil der Arterie liegt noch frei im Fettgewebe.

Schnitt 1050. Unterhalb der starken Sinusknotenarterie sieht man einen sehr viel kleineren Seitenast. Zwischen beiden Arterien tauchen im roten Bindegewebe zierliche Muskelfasern auf, welche einem Bruchteil des Sinusknotens in ihrer Struktur und Anordnung entsprechen. Das Gewebe ist am Rande durch Fibrin auseinandergedrängt und aufgehellt, welches vom Herzohr aus dorthin zieht. Die Thromben im Herzohr bzw. die endokarditischen Verdickungen des Herzohrs reichen bis an den Cavatrichtersulcus.

Schnitt 1215. Erneute Teilung der Sinusknotenarterie, die einen Ast nach oben schickt. Es ist jedoch nicht ausgeschlossen, daß es sich um starke Schlängelung desselben Gefäßes handelt, da so vielfache Teilung sonst nicht beobachtet wird. Zwischen den Arterienästen bindegewebsreiche kleine Muskelzüge vom Aussehen der Sinusknotenmuskulatur. Im ganzen ist es aber nur ein kleiner Komplex, der nach dem Herzohr zu von Ödem, organisiertem Fibrin und Rundzellen durchsetzt ist. (Fig. 9.)

In den folgenden Schnitten nimmt die Ausdehnung des überhaupt nur bruchstückweise vorliegenden Sinusknotens gleich schnell wieder ab. Die Sinusknotenarterie ist mit einem großen Ast nach oben außen gegen den linken Vorhof gerückt, mit einem anderen Ast in das Herzohr bzw. die Trabecularis des Vorhofs. Dieser Ast liegt wieder zu $^3/_4$ frei im Lumen, er ist von dicken Bindegewebszügen umgeben und von verdicktem Endokard, welches mit Trabekelthromben in Verbindung steht. Die Intima des Gefäßes ist gewuchert. Im Sulcus liegt noch ein kleiner Komplex wirren Bindegewebes mit vereinzelten kleinen Muskelelementen, die sich aber an dieser Stelle wegen Durchsetzung mit Fibrin nur noch schwer als untere Ausläufer des Sinusknotens identifizieren lassen.

Schnitt 1760. Der Ramus communicans inferior der Sinusknotenarterie wird vollkommen von den Trabekelthromben umschlossen. Die außerordentlich musku-

löse Arterie zeigt ein sehr enges Lumen mit stark verdickter Intima bei jedoch im ganzen regelmäßigem Aufbau. Die umgebende Vorhofsmuskulatur zeigt viele kleine Schwielen und Rundzelleninfiltrate. Im Wenckebachschen Muskelzug, der perikardialwärts von den Resten des unteren Ausläufers des Sinusknotens vorbeizieht, ebenfalls schwielige Bindegewebsvermehrung. In dem mit Fibrin untermischten Bindegewebe der Sinusknotenausläufer sind nur noch unsichere Muskelelemente zu sehen. In der Vorhofsmuskulatur oberhalb des Sinusknotens Degenerationserscheinungen.

Abb. 9. Herz 108. Schnitt 1200. Größte Ausdehnung des Sinusknotens zwischen zwei Ästen der Sinusknotenarterie, Ödem und Sklerose der umgebenden Muskulatur, alte Herzohrthromben.
S = Sinusknoten, *Oe* = Oedem, *Schw* = schwielig veränderte Herzohrmuskulatur, *Thr* = organisiert Thrombus.

Die folgenden Schnitte zeigen keine Sinusknotenelemente mehr, dagegen zeigen sie eine diffuse Schädigung der Vorhofsmuskulatur mit Bindegewebsvermehrung und den Resten chronisch-entzündlicher Prozesse.

Das histologische Ergebnis der Untersuchung der spezifischen Muskelsysteme ist zusammenfassend folgendes: Das Reizleitungssystem ist vom Aschoff-Tawaraschen Knoten bis weit in die Schenkel zu verfolgen, ohne daß es an einer Stelle völlige Unterbrechung zeigt.

Der im ganzen nur kleine, aber typisch aufgebaute Aschoff-Tawarasche Knoten steht mit der Vorhofsmuskulatur in guter Verbindung, und zwar sowohl des linken wie auch des rechten Vorhofs. Besonders bemerkt sei, daß er auch direkte Fortsätze in die Ausläufer der rechten Vorhofsmuskulatur hineinsendet, welche auf die Tricuspidalis einstrahlen. Der Knoten und seine Umgebung zeigt fleckförmige, im ganzen nicht sehr ausgebreitete Rundzelleninfiltrate, die sich auch vereinzelt im Stamm finden und ferner in der Ventrikelmuskulatur in der Scheidewandspitze sowie an der Basis der Mitralis und der Tricuspidalis. Die linksseitige oberste Spitze der Ventrikelscheidewand an der Mitraliswurzel zeigt an umschriebener Stelle diffuse Schwielen-

bildung. Weiter abwärts im Ventrikelseptum ebenfalls noch einzelne Schwielen, aber in geringerer Ausdehnung.

Der linke Schenkel ist gut zu verfolgen, da er aus besonders breiten, sarkoplasmareichen, sog. Purkinjeschen Fasern besteht. An seinem Abgange zeigt er in den hintersten Abschnitten und stellenweise auch weiter nach vorn Dehnungserscheinungen mit starker Verdünnung, die nicht auf die physiologische flache Ausbreitung an dieser Stelle zurückzuführen sind, sondern auf Grund der schlechten Färbbarkeit der Fasern an dieser Stelle und der Verkümmerung derselben als krankhafter Prozeß aufgefaßt werden müssen, der vielleicht mit dem Mitralfehler in Zusammenhang zu bringen ist. Bemerkenswerte Befunde zeigt der linke Schenkel dann aber ca. 1—1,5 cm unterhalb seiner Abgangsstelle. Hier finden sich in den Hauptausbreitungen des Schenkels knötchenförmige Ansammlungen von Rundzellen und hellen fibroblastenähnlichen Zellen, die, zumal in Verbindung mit einzelnen Riesenzellen, ganz den Eindruck von relativ frischen Tuberkeln machen. Allerdings sind die Knötchen sehr locker, retikulär gebaut und zeigen keine Verkäsung, doch haben sie durchaus spezifischen Charakter und sind im Zusammenhange mit dem Lungenbefunde mit größter Wahrscheinlichkeit als Tuberkel anzusprechen. Auch abseits von diesen knötchenförmigen Ansammlungen findet man in der lockeren Lymphscheide des Schenkels diffuse Rundzelleninfiltration, so daß man den Eindruck gewinnt, daß es sich um eine Metastasierung handelt. Es kommt hinzu, daß, wie erwähnt, auch in der Lunge eine ganz ausgesprochene Lymphgefäßbeteiligung zu erkennen ist; der Nachweis von Tuberkelbazillen in den Knötchen des linken Schenkels ist allerdings nicht gelungen, doch bleibt nach der ganzen Struktur, dem Zellaufbau, und unter Berücksichtigung des Lungenbefundes die Bewertung dieser Knötchen als Tuberkel allein übrig. Leukocyten fehlen in den stellenweise absceßartig aussehenden Gebilden so gut wie ganz. Die Knötchen sind ausschließlich in den Fasern des linken Schenkels und in seinen Lymphscheiden lokalisiert, sie fehlen ganz in der übrigen Herzmuskulatur, greifen auch nicht auf die benachbarten Herzwandabschnitte über. Sie drängen die Schenkelfasern spindelförmig auseinander, splittern sie auf, zerstören sie örtlich durch Bildung von Muskelfragmenten und bedingen sicher örtliche Unterbrechung des Schenkels. Infolge des relativ hohen Sitzes an der Scheidewand ist dadurch auch eine Unterbrechung eines ziemlich großen Teils des linken Schenkels verursacht, doch kann man keineswegs von einer völligen Unterbrechung des gesamten linken Schenkels sprechen, da sich in den hinteren und vorderen Abschnitten fortlaufende Muskelfasern über die Höhe dieser Stelle verfolgen lassen. Der rechte Schenkel ist, soweit verfolgt, ohne Veränderungen.

Besonderes Interesse verdient in diesem Falle der Sinusknoten. Die histologische Untersuchung zeigt nämlich, daß er bis auf kleine Reste völlig fehlt. An der Stelle, wo sonst der Kopfteil des Sinusknotens in größter Ausdehnung um seine Arterie gefunden wird (ca. $^1/_2$ cm unterhalb des Herzohrcavawinkels) sieht man nur den kräftigen Arterienast ohne jegliche spezifische Muskelelemente in seiner Umgebung. Erst ca. 1,5 cm unterhalb des Herzohrcavawinkels sieht man ganz vereinzelte Muskelfasern neben der Arterie auftreten, die einem Bruchteil des Sinusknotens entsprechen könnten. In der Folge vergrößert sich dieser Gewebskomplex mit spezifischen Muskelelementen zwischen der Sinusknotenarterie und einem zugehörigen Ast zu einem immerhin noch relativ kleinen Abschnitt ausgesprochenen Sinusknotengewebes, welches allenfalls den Umfang des Stammes erreicht und sehr schnell wieder abnimmt, so daß man die ganze Länge des Sinusknotens auf ungefähr 6 mm schätzen kann, wobei er aber nie mehr als etwa $^1/_6$—$^1/_5$ der Dicke des normalen Sinusknotens erreicht und in keinem Schnitt in typischer Anordnung um die Arterie gefunden wird. Es kommt hinzu, daß diese Sinusknotenreste außerdem noch durch entzündliche Vorgänge der Nachbarschaft in Mitleidenschaft gezogen sind. Das Herzohr ist in den meisten Trabekelnischen mit organisierten Thromben ausgefüllt. Von hier aus scheint neben entzündlicher Wandendokarditis auch ein Übergreifen auf die benachbarte Muskulatur der Taenia terminalis erfolgt zu sein, in deren dem Cavatrichtersulcus zu gelegenem Abschnitt sich diffuse Schwielenbildung erkennen läßt. Auch die Herzohrmuskulatur selbst zeigt gleichartige Prozesse, die in der Nachbarschaft der Sinusknotenarterie besonders ausgesprochen sind und deren entzündlicher Charakter sich noch an organisiertem Exsudat erkennen läßt, welches gerade im Cavatrichtersulcus und bis in die Reste des Sinusknotens verfolgt werden kann. Die Sinusknotenarterie selbst scheint in ihrer Muskelwandung hypertrophisch, zeigt eine übermäßig ausgebildete Intima und ist sehr stark geschlängelt. Besonders der Ramus communicans inferior, welcher mit $^3/_4$ seines Umfanges frei im Lumen des Herzohrs verläuft und stellenweise von den Thrombusmassen eingescheidet wird, zeigt das Bild der Widerstandshypertrophie.

Wie soll man diesen Befund am Sinusknoten bewerten? Handelt es sich um mangelhafte Anlage oder um ein Zugrundegehen von Teilen des Sinusknotens? Eine sichere Entscheidung ist nicht zu treffen. Gegen eine entzündliche Zerstörung eines normal gebauten Sinusknotens spricht der Befund, daß man in den höher gelegenen, dem Kopfteil entsprechenden Abschnitten die Sinusknotenarterie frei durch das Fettgewebe des Cavatrichtersulcus ziehen sieht, ohne daß ihre nähere Umgebung zugrunde gegangene oder schwielig organisierte Reste des Sinusknotens aufweist, daß man überhaupt keine Spur des Sinusknotens

entdecken kann. Obwohl Untersuchungen über pathologische Zerstörung oder Rückbildung des Sinusknotens noch kaum vorliegen, kann man doch unter Berücksichtigung der Erfahrungen am Reizleitungssystem nicht annehmen, daß der Gesamtaufbau des Sinusknotens durch entzündliche oder embolische Prozesse spurlos verschwinden könnte. Es muß daher angenommen werden, daß entweder der Sinusknoten als solcher nur hypoplastisch angelegt war oder in seinem Aufbau und seiner Lokalisation von dem sonst gebräuchlichen Bilde abwich. Wäre er nur weiter abwärts gelagert gewesen und nicht in typischer Weise um die Arterie, so hätte man ihn doch in tieferen Abschnitten in mehr oder weniger normalem Umfange feststellen müssen. Das ist nicht der Fall. Es bleibt in dieser Beziehung daher nur die Annahme übrig, daß er überhaupt nur als rudimentäres Gebilde angelegt war.

Daß, wenn diese Annahme zu Recht besteht, trotzdem die Funktion vor Beginn der Herzerkrankung nicht gestört zu sein braucht, geht aus den Untersuchungen von Hering und Koch hervor, nach welchen auch geringe Reste der spezifischen Muskelsysteme als automatische Zentren weiter funktionstüchtig bleiben können.

Störungen können aber von dem Zeitpunkte an erwartet werden, wo bei der Patientin gleichzeitig mit einer Endokarditis der Mitralis Thrombenbildungen im rechten Herzohr und begleitende Wandendokarditis sowie Perikarditis sich einstellten. Nach der Anamnese soll dieser Prozeß reichlich $^1/_2$ Jahr vor ihrem Tode erfolgt sein. Nach dem histologischen Bilde könnte das Alter der organisierten Thromben mindestens auf einen gleichen Zeitraum geschätzt werden. Jedenfalls sind die Thromben auf die während der Krankenhausbehandlung beobachtete Thrombose kaum zurückzuführen, es sei denn, daß es sich bei dieser Thrombose, mit welcher die Patientin $3^1/_2$ Monate vor ihrem Tode aufgenommen wurde, schon um eine ältere Thrombose aus der Zeit der Entstehung der Endokarditis handelte, was am wahrscheinlichsten ist. Von diesem Zeitpunkt der Herzthrombose an werden anamnestisch Herzstörungen angegeben, die sich in Schwindel, Ohrensausen, Ohnmachtsanfällen, Druckschmerz im Leibe, Schwellung der Füße äußerten. Wenn auch alle diese Symptome ohne weiteres auf die Endokarditis mitralis zurückgeführt werden können, so ist doch ebensogut eine Beteiligung der Vorhofserkrankung mit heranzuziehen. Das mikroskopische Bild zeigt, daß die vorhandenen Reste des Sinusknotens in den entzündlichen Bezirk des Herzohrcavawinkels einbezogen sind. Der Beginn dieses Prozesses würde also voraussichtlich eine Reizung des Sinusknotens im Gefolge gehabt haben, der sich späterhin nach Organisation der entzündlichen Prozesse und besonders nach Bildung der schwieligen Herde in der die Reste des Sinusknotens umgebenden Muskulatur eine mehr oder weniger eingreifende Ausschaltung

des Sinusknotens anschloß. Das Herz müßte alsdann mit verkürztem A.-V.-Intervall geschlagen, vielleicht der Vorhofsteil des Aschoff-Tawaraschen Knotens die Führung übernommen haben.

Für diese Ausschaltung des Sinusknotens, die ungefähr mit der Zeit der Aufnahme in das Krankenhaus zeitlich zusammenfallen könnte, spricht die wiederholt von den behandelnden Ärzten gemachte Beobachtung vor dem Röntgenschirm, daß die Vorhöfe und Ventrikel die gleiche Schlagfolge gehabt haben sollen. Daß natürlich nur einwandfreie Kurven, die aus äußeren Gründen leider nicht angefertigt werden konnten, beweisend wären, ist schon vorher erwähnt, und es soll hier nur versucht werden, die klinischen und anatomischen Befunde in Einklang miteinander zu bringen. Das Bild kompliziert sich nun weiter dadurch, daß sich im Laufe der Erkrankung bei der Patientin Krämpfe, Bewußtseinsstörungen und Schwindelanfälle einstellten, die ganz dem Bilde des Adams-Stokesschen Symptomenkomplexes entsprachen. Diese Anfälle traten vollausgebildet zuerst etwa 3 Monate vor dem Tode auf, während die Bradykardie von durchschnittlich 30 Schlägen in der Minute schon $3^1/_2$ Monate vor dem Tode, d. h. bei der Krankenhausaufnahme, bestand. Die Adams-Stokesschen Symptome mit der Ausschaltung des Sinusknotens allein in Zusammenhang zu bringen, ist nicht möglich, weil dadurch zwar wohl ein Vorhofs-, aber kein Kammerblock bedingt wird. Nach aller Erfahrung müssen daher die Ursachen hierfür im Reizleitungssystem gesucht werden. Hier ist nun tatsächlich ebenfalls ein positiver Befund in Gestalt der Herde (tuberkulösen Ursprungs) im linken Schenkel des Reizleitungssystems. Es ist schon bei der Beschreibung der mikroskopischen Präparate erwähnt, daß es sich bei diesen Herdchen um Krankheitsprozesse jüngeren Alters als die am Herzohr handelt. Man wird die herdförmigen Rund- und Epitheloidzellenknötchen in ihrem Alter auf einige Wochen, sicher nicht auf 6 Monate schätzen können, so daß dadurch ein Einklang mit den allmählich sich entwickelnden Adams-Stokesschen Anfällen gegeben wäre.

Es ist allerdings zu berücksichtigen, daß keine völlige Unterbrechung des Reizleitungssystems besteht. Die Beteiligung des linken Schenkels ist zwar ziemlich ausgedehnt und betrifft die Hauptausbreitungen desselben.

Es läßt sich daher die Epikrise dieses Falles dahin zusammenfassen, daß auf Grund der anatomischen Untersuchung eine Deutung der klinischen Symptome in dem Sinne zu geben wäre, daß:

1. der Sinusknoten bei der betreffenden Patientin nur rudimentär und im Bau von der Norm abweichend angelegt war;

2. daß im Anschluß an eine Endokarditis mitralis und Venenthrombose, welche Herzohrthrombose zur Folge hatte, ca. $^1/_2$ Jahr vor dem

Tode sich durch Übergreifen zuerst entzündlicher, dann narbiger Prozesse auf das Cavatrichtergebiet eine Ausschaltung des an und für sich nur rudimentär angelegten Sinusknotens oder Sinusknotenrestes einstellte, welche allmählich zu echtem Vorhofsblock, zu gleich langsamem Schlagen von Vorhöfen und Kammern mit ca. 30 Pulsen führte;

3. daß durch metastatische Tuberkelbildung (von der Lunge her) im linken Schenkel des Reizleitungssystems eine ziemlich ausgedehnte, wenn auch nicht vollkommene Unterbrechung des Schenkels sich ausbildete, die, beginnend ca. $2^1/_2$ Monate vor dem Tode, im Verein mit der Herzschädigung im Sinusgebiet zu allgemeiner Herzschwäche und dem Bilde des Adams-Stokesschen Symptomenkomplexes führte.

In der gemeinsamen Schädigung sowohl des Sinusgebietes wie des Reizleitungssystems muß im Verein mit dem Klappenfehler der Mitralis die Ursache für das schließliche Versagen des Herzens, welches im Adams-Stokesschen Anfalle erfolgte, gesucht werden. In den Herden des linken Schenkels allein ist die Ursache nicht zu finden, zumal auch das Triebwerk des Herzens und sein Gefäßsystem im ganzen gut erhalten waren. Trotzdem die wichtige und seltene Rhythmusstörung nur mit sehr primitiven Kurven belegt werden kann und in der Röntgendurchleuchtung auch nur unter Vorbehalt eine Bestätigung des Vorhofsblockes zu sehen ist, wird gerade dieser Fall nicht ohne Interesse sein, da eine echte Vorhofsbradykardie auf Grund von Ausschaltung des Sinusknotens pathologisch-anatomisch bisher wohl noch nicht beschrieben ist, da ferner eine Beteiligung beider spezifischen Muskelsysteme zu den Seltenheiten gehört und schließlich auch Unterbrechungen des Reizleitungssystems durch Tuberkel meines Wissens noch nicht beschrieben sind.

Literaturverzeichnis.

[1]) Bachmann, G., A physiologico-pathological study of a case of heart-block occurring in a dog as a result of natural causes. Journ. of experim. med. **16**, Nr. 1. 1912. — [2]) Koch, W., Med. Klin. 1912, Nr. 3. — [3]) Lewis, Th., Der Mechanismus der Herzaktion und seine klinische Pathologie. Autor. Übersetzung: F. Hecht, Wien. Wien und Leipzig 1912. — [4]) Mönckeberg, J. G., Zur Einteilung und Anatomie des Adams-Stokesschen Symptomenkomplexes. Beitr. z. pathol. Anat. u. z. allg. Pathol. **63**, H. 1. 1917. — [5]) Pick, Fr., Zur Kenntnis der Adams-Stokesschen Krankheit. Verhandl. d. Deutsch. Kongr. f. inn. Med. 30. Kongreß, Wiesbaden 1913. — [6]) Rihl, L., Analyse von fünf Fällen von Überleitungsstörungen. Zeitschr. f. experim. Pathol. u. Ther. **2**, Nr. 83. 1906.

Lebenslauf.

Verfasser vorliegender Arbeit, Siegfried, Paul, Wilhelm Besser, ev. Konfession, ist als Sohn des Pfarrers A. Besser zu Quenstedt am 13. Januar 1890 in Welbsleben geboren. Seine wissenschaftliche Vorbildung erhielt er auf dem Kgl. Gymnasium zu Quedlinburg, wo er im März 1910 das Zeugnis der Reife erhielt. Vom 1. April bis 30. September 1910 genügte er seiner Dienstpflicht mit der Waffe bei der 7. Komp. des 8. Kgl. Sächsischen Inf.-Regts. „Prinz Johann-Georg" Nr. 107 zu Leipzig. Vom 23. Mai bis 15. Oktober war er auf der Universität Leipzig als Studierender der Medizin immatrikuliert und wurde im Oktober 1910 in die Kaiser Wilhelms-Akademie für das militärärztliche Bildungswesen aufgenommen. Im Frühjahr 1913 bestand er die ärztliche Vorprüfung. Anfang August 1914 rückte er als Feldunterarzt mit dem Res.-Inf.-Regt. 83 ins Feld und verlor am 28. August 1914 durch Granattreffer seinen linken Unterschenkel. Vom Frühjahr 1916 bis Herbst 1916 war er zum Armeepathologen beim Feldsanitätschef kommandiert. Das Staatsexamen beendete er im Juni 1917, die Approbation als Arzt erlangte er am 20. November 1917. Vom Juli 1917 bis Februar 1919 war er an der pathologisch-anatomischen Abteilung der Kaiser Wilhelms-Akademie tätig. Seit Februar 1919 auf der Friedrich Wilhelm-Universität zu Berlin immatrikuliert, studiert er jetzt Zahnheilkunde.

Während seiner Studienzeit vor dem Staatsexamen besuchte er die Vorlesungen, Kliniken und Kurse folgender Herren Professoren und Dozenten: Axhausen, Beyer, Bonhoeffer, Braun, Brugsch, Bumm, Ceelen, Czerny, Diels, Engler, Flechsig (Leipzig), Flügge, Forster, Franz, Freund, Frey, Gabriel, Goldscheider, Haberlandt, Heffter, Hertwig, Hildebrand, His, Killian, Klapp, Kramer, Kraus, Krückmann, Lesser, Orth, Passow, Rubens, Rubner, Rumpel, F. E. Schulze, Sonnenburg, Steudel, Strassmann, Strauss, Tomasczewski, Virchow, v. Waldeyer-Hartz.

Allen diesen Herren, seinen hochverehrten Lehrern, spricht Verfasser an dieser Stelle seinen ehrerbietigsten Dank aus.